Ueber einen Fall von Duplicitas anterior beim Kalbe.

Inaugural-Dissertation
zur Erlangung der Doktorwürde der
medizinischen Fakultät zu Rostock,

vorgelegt von

CURT LENZ
aus Hamburg.

Druck und Verlag: Adolph Friedländer, Hamburg 4.

1910/11

UB Leipzig
Sup
Stempelchen

Ueber einen Fall von Duplicitas anterior beim Kalbe.

Inaugural-Dissertation
zur Erlangung der Doktorwürde der
medizinischen Fakultät zu Rostock,

ACAD.
LAND BAT.
BIBL.

vorgelegt von

CURT LENZ
aus Hamburg.

Druck und Verlag: Adolph Friedländer, Hamburg 4.

Gedruckt mit Genehmigung der Medizinischen Fakultät zu Rostock.
Referent: Professor Dr. Schwalbe.

Meinen Eltern

in Dankbarkeit gewidmet.

Digitized by the Internet Archive
in 2026

https://archive.org/details/IA41551525_0066

Der im folgenden zu beschreibende Fall wurde dem pathologischen Institute in Rostock vom Grossherzoglichen Museum in Darmstadt zur Verfügung gestellt. Den Leitern des Kabinets sei auch an dieser Stelle für die grosse Liebenswürdigkeit herzlicher Dank erstattet. Bevor ich aber in folgendem auf die gütigst überlassene Missgeburt eingehe, stelle ich als Einleitung eine kurze Uebersicht der Einteilung der Missbildungen voran. Es ist mir natürlich nicht möglich, sämtliche Einteilungen, die versucht sind, hier darzulegen. Einer jeden haften Unvollkommenheiten an. Ich verweise auf das Lehrbuch der Missbildungen von E. Schwalbe. Nur als Beispiel will ich zwei moderne Einteilungen geben, nämlich die von Marchand und Schwalbe.

Marchand gibt die Einteilung der Missbildung im Anschluss an Förster in folgender Weise:

Abteilung I.

Missbildung des ganzen Eies oder der ersten Anlage der Körperachse.

1. Frühzeitige Zerstörung der Embryonalanlage.
2. Abnorme Entwicklung der ganzen Embryonalanlage,
   (Zwergwuchs)
   (Riesenwuchs)
   (Heterotaxis).
3. Bildung einer vollständig oder unvollständig verdoppelten oder mehrfachen Embryonalanlage.

Abteilung II.

Missbildungen der Organe.

E. Schwalbe berücksichtigt in der Einteilung der Missbildungen besonders den morphologischen Gesichtspunkt.

I. Doppelbildungen und Mehrfachbildungen.
II. Einzelmissbildungen,
   a) Missbildung der äusseren Form,
   b) Missbildung der einzelnen Organsysteme und Organe.

Die Doppelmissbildungen teilt Schwalbe in zwei grosse Klassen:

I. Freie Doppelbildungen (Gemini),
   a) Gleichmässig entwickelte Embryonalanlagen (Gemini aequales),
   b) Ungleichmässig entwickelte Embryonalanlagen (Gemini inaequales).

II. Nicht gesonderte Doppelbildungen (Duplicitates),
   a) Gleichmässig ausgebildete Individualteile (Duplicitas symmetros),
   b) Ungleich entwickelte Individualteile (Duplicitas asymmetros).

Die Duplicitas symmetros wird nach dem Prinzip der Symmetrie unter dem Gesichtspunkt der Lage der Symmetrieebene weiter eingeteilt. Es ergeben sich die drei Gruppen:

1. Senkrechte Symmetrieebene,
2. Wagrechte Symmetrieebene,
3. Medianebenen der Individualteile, parallel zur Symmetrieebene bezw. teilweise mit ihr zusammenfallend, teilweise von derselben divergierend (Duplicitas parallela).

Es empfiehlt sich vielleicht, auch für die beiden ersten Gruppen kurze Fachausdrücke einzuführen und von Duplicitas perpendicularis und Duplicitas aequilibris zu sprechen, wobei wir uns wohl bewusst sind, dass diese Fachausdrücke sprachlich nicht gerade sehr schön sind. Sie sind aber kurz und dienen der Verständigung. Wie in Schwalbes Lehrbuch ausgeführt ist, ist die senkrechte und wagerechte Symmetrieebene bei aufrechter, menschlicher Stellung zu denken. In beiden Gruppen müssen die doppeltsymmetrischen Formen zum Ausgangspunkt für die einfach symmetrischen dienen.

Eine jede Einteilung ist schematisch. So ist auch die eben kurz skizzierte Einteilung Schwalbes natürlich nur als ein Schema anzusehen. Es gibt Uebergangsformen zwischen den verschiedenen Gruppen, es gibt Formen, die man sowohl von der Duplicitas perpendicularis, wie aequilibris oder auch von der Duplicitas parallela ableiten kann. Es ist ja auch selbstverständlich, dass wir bei einer Einteilung der Missbildungen nicht in dem Sinne verschiedene Arten unterscheiden können, wie etwa in der Zoologie oder Botanik. Es handelt sich vielmehr bei einer derartigen Einteilung darum, verschiedene Typen aufzustellen, die morphologisch gut charakterisiert erscheinen, sodass aus der äusseren Erscheinung möglichst auch Rückschlüsse auf den inneren Bau erlaubt sind. Von dem Ideal, nach der formalen oder gar nach der kausalen Genese eine Einteilung aufzustellen, sind wir zur Zeit noch recht weit entfernt.

Ich musste die Einteilung hier kurz erwähnen, weil es nach dem Gesagten ohne weiteres als Aufgabe einer Einzeluntersuchung einleuchtet, durch Vergleich mit den bekannten Typen die beste

Einordnung eines Einzelfalls in das System vorzunehmen. Dabei werden wir sehen, dass, wenn auch im ganzen eine solche Einordnung unschwer gelingt, doch verschiedene Abteilungsmöglichkeiten für spezielle Fälle existieren. — Die Berechtigung einer Einzeluntersuchung ist hinlänglich durch den Hinweis dargetan, dass jeder Fall von Doppelbildung seine Eigenheiten hat, dass es stets gilt, neben dem Typischen auch das Besondere des Falles herauszufinden, um weiterer Forschung über die Doppelbildungen Material zu liefern.

1 a. Der Dicephalus von der Ventralseite.

Im vorliegenden Falle handelt es sich um eine unter die Rubrik Duplicitas anterior fallende Missbildung eines Kalbes.

Die Duplicitas anterior, eine Unterabteilung der grossen Gruppe „Duplicitas parallela" ist charakterisiert durch eine mehr oder weniger weitgehende Verdoppelung der vorderen Körperachse.

Man unterscheidet verschiedene Grade von Verdoppelung.

Im vorliegenden Falle ist eine ziemlich weitgehende vordere Verdoppelung festzustellen.

Ein weibliches, gesprenkeltes Kalb wurde, wie erwähnt, dem hiesigen Institute in liebenswürdiger Weise vom grossherzoglich hessischen Museum in Darmstadt zur Verfügung gestellt. Zugleich lagen einige Photogramme der intakten und abgehäuteten Missgeburt bei, die z. T. in Figur 1 und 2 wiedergegeben sind.



2 a. Der Dicephalus von der Dorsalseite.

Aeussere Gestaltung.

Die Abbildung zeigt uns eine Missgeburt mit zwei völlig getrennten Köpfen. Der Zusammenhang ist durch ein zusammengewachsenes drittes Ohr deutlich ersichtlich. Das abgehäutete Tier zeigt eine bis in die Höhe des vierten Halswirbels gehende Verdoppelung der Halswirbelsäule. Der Rumpf und die Extremitäten sind einfach angelegt und zeigen keine Andeutung von Mehr-

fachbildung. Es sind also nur zwei vordere Extremitäten vorhanden. Der Hals ist teilweise doppelt. Nach der älteren, z. B. von Förster gebrauchten, Nomenklatur würde die Missbildung als Duplicitas anterior diauchenos zu bezeichnen sein. Der Brustkorb zeigt eine hochgradige Deformation, die nach der Muskelpräparation noch besonders deutlich hervortrat. Es ist eine sehr starke Kyphoskoliose vorhanden. Entsprechend dieser enormen Kyphoskoliose ist die linke Thoraxhälfte voll ausgebildet, während die rechte Seite im Wachstum stark zurückgeblieben ist und sehr verengt erscheint.

Muskulaturverhältnisse.

Begonnen wurde mit der Muskelpräparation der Hals- und Nackengegend, wofür Herrn Ugdulna aus Palermo hiermit gedankt sei. Die sämtlichen Muskeln der vorderen Gliedmassen liessen Abnormitäten betreffs Ansatzes und Ursprunges der einzelnen Muskeln nicht erkennen. Besondere Aufmerksamkeit hingegen verdiente die Muskulatur des Halses und Nackens bis zur Vereinigungsstelle der beiden getrennt verlaufenden Halswirbelsäulen.

Die Vereinigung fand statt in der Höhe des fünften rechten und vierten linken Halswirbels.

Nach Abpräparieren des trapezius cervicalis und thoracalis stiess man beiderseits auf die ligamenta nuchae, die sich bogenförmig zu einem dicken, straffen, dreieckigen Bande vereinten; dieses Band setzte sich an die stark vorspringenden processus spinosi an.

Die Anordnung der Muskulatur lässt sich nun kurz so zusammenfassend schildern, dass die medialen (der Symmetrieebene benachbart liegenden) Muskeln der oberen Halsgegend von beiden Individualteilen her in der Symmetrieebene in einer Raphe zusammentraten. Ein solches Verhalten konnte z. B. für folgende Muskeln nachgewiesen werden:

M. trapezius thoracalis,
M. trapezius cervicalis,
M. rhomboideus,
M. latissimus dorsi.

Die Anordnung der Muskulatur ist nach diesem Schema wohl verständlich und die gleiche, wie sie bei ähnlichen Fällen (s. Literaturbericht) bereits beobachtet ist, sodass ich ein näheres Eingehen wohl unterlassen kann.

Das Skelett.

Das Skelett der gesonderten Köpfe zeigte keine Besonderheiten. Die beiden Halswirbelsäulen vereinten sich in der Höhe des fünften Halswirbels rechts und des vierten Halswirbels links, von da ab waren die beiden Wirbelsäulen zu einer einfachen columna vertebralis verschmolzen. Das Röntgenbild zeigt uns ebenfalls deutlich

die Vereinigungsstelle der beiden Vertebralkolumnen. Auch im Röntgenbilde liess sich keine weitergehende Verdoppelung der Wirbelsäulen erkennen. Eine Präparation der einzelnen Wirbel musste unterbleiben, da das Skelett im Darmstädter Museum Aufstellung finden soll. Es lässt sich aber vielleicht vermuten, dass auch in diesem Falle die Verdoppelung der Chorda in früheren Embryonalstadien eine weitergehende war, entsprechend der Erfahrung, wie sie namentlich für Duplicitas anterior der Fische leicht zu erheben ist. Hochinteressant war fernerhin die hochgradige Verkrümmung der Brustwirbelsäule. Die Kyphoskoliose umfasste sämtliche Brustwirbel und hatte die Form eines römischen S. Sie begann in der Nähe des ersten Brustwirbels, neigte stark nach der linken Seite zu und bog in der Höhe des ersten Lendenwirbels wieder zur Norm zurück. Dementsprechend war der ganze Brustkorb stark deformiert; während die linke Thoraxhälfte voll ausgebildet war, war die rechte stark im Wachstum zurückgeblieben und bis zum äussersten abgeplattet und verengt.

Die in der Höhe des ersten bis vierten Brustwirbels besonders stark vorspringenden processus spinosi, an denen, wie oben beschrieben, die Muskeln inserierten, erwiesen sich auch nach dem Röntgenbilde als stark ausgebildete, bis 5 cm lange Dornfortsätze und nicht, wie man allenfalls vermuten konnte, als mittlere Rippen.

Beschreibung der inneren Organe.

Während die Brustorgane sämtlich mehr oder weniger Abnormitäten aufweisen, waren die Bauchorgane ohne besonderen Befund. Auch die Leber und vor allem der Magen zeigten eine durchaus normale Anlage, während man in den meisten Fällen von so weitgehender Verdoppelung der Brustorgane auch an den Bauchorganen zum mindesten Andeutungen der doppelten Anlage gefunden hat. Zunächst fiel ein gut kindskopfgrosser linksseitiger Zwerchfelldefekt ins Auge. Erwähnenswert ist, dass die beiden Speiseröhren ein eigenes foramen oesophageum hatten. Beide oesophagi vereinten sich ca. 5 cm vor dem Eintritt in den normal angelegten Magen zu einem starken Rohr.

Der rechte und linke Individualteil besassen, wie das schon aus der äussern Organisation zu schliessen war, je einen Kehlkopf, an denen sich Besonderheiten nicht nachweisen liessen. Die Kehlköpfe setzten sich in Tracheae fort. Die beiden Tracheae liefen spitzwinklig auf einander zu, ohne sich jedoch zu vereinigen. Zu jeder Trachea gehört eine äussere Lunge. Es ist also auf der rechten Seite der rechten Trachea und auf der linken Seite der linken Trachea je eine Lunge gelagert. Die Lungen sind klein und atelektatisch, reich gelappt. In der Mitte nun zwischen beiden Tracheae nach dem spitzen Winkel der beiden zulaufend und mit der Lunge in Zusammenhang stehend, findet sich eine mittlere Lunge (im Folgenden Mittellunge genannt), die sich kranialwärts

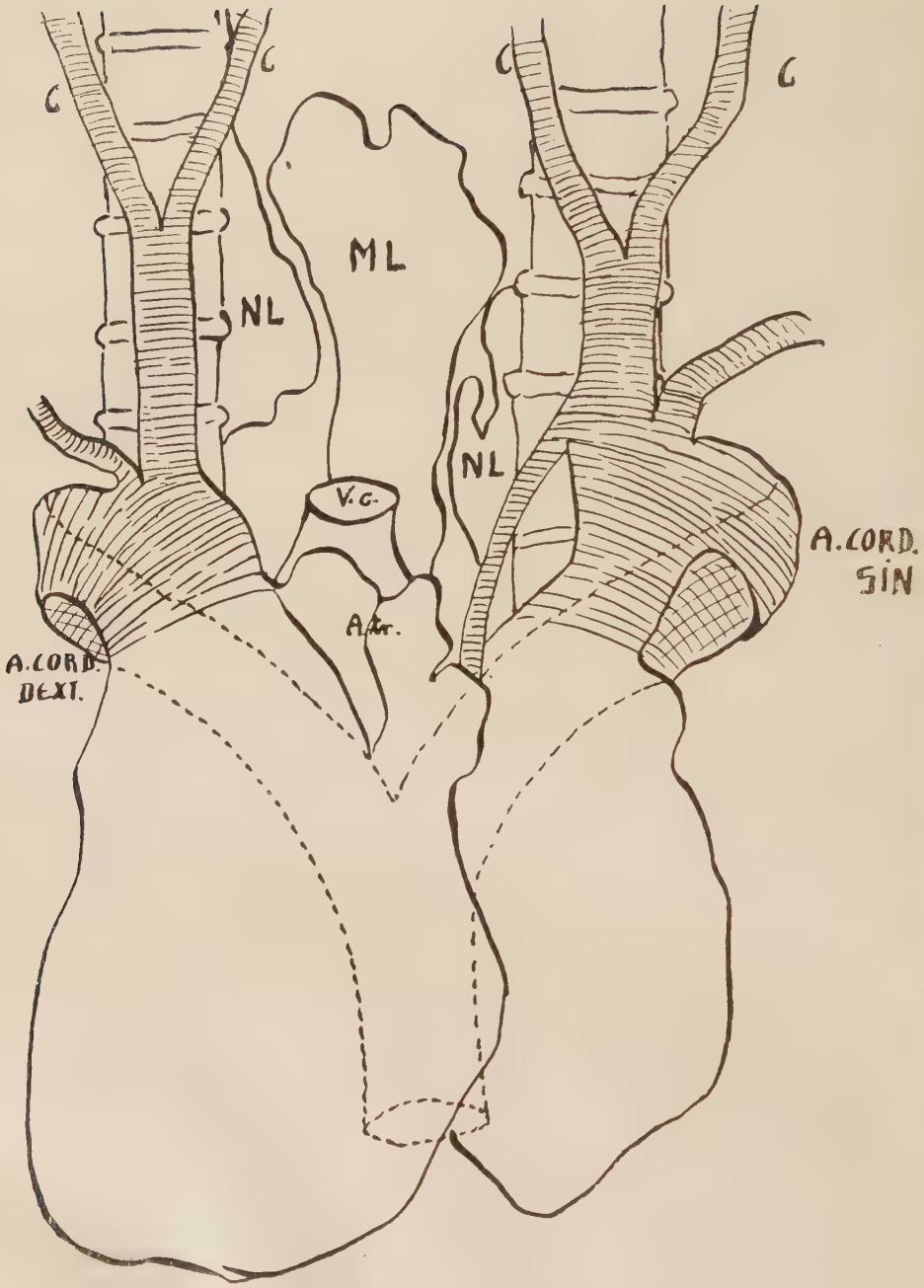

Erklärung: Situs des Herzens und der grossen Gefässe.

A. Cord. dextr. = Aorta cordis dextr. A. Cord. sin. = Aorta cordis sinistr. C. Carotis.
NL. Nebenlunge ML. Mittellunge. Atr. Atrium V. c. Vena cava.

in zwei jedoch nur in den oberen Teilen getrennten Lappen erstreckt. Ausserdem besitzt jede Trachea noch eine kleinere Lunge, die höher oben mit der Trachea zusammenhängt und als Nebenlunge bezeichnet werden kann. Wir haben also für jeden Individualteil eine Nebenlunge. Die linke Nebenlunge ist von den übrigen Lungen ganz gesondert. Sie befindet sich 6 cm oberhalb des Ansatzes der Mittellunge, die rechte Nebenlunge dagegen nur etwa 4 cm.

Da beim Kalb der obere Lappen der rechten Lunge einen ziemlich weit von der Teilungsstelle der Trachea entfernten Bronchus erhält, so ist vielleicht diese rechte Nebenlunge nur als ein abnorm hoher Teil der Mittellunge anzusehen. Im Prinzip dürfte sich auch die linke Nebenlunge ähnlich auffassen lassen, nur sind sicherlich auf beiden Seiten die Nebenlungen im Verhältnis zu den Hauptlungen abnorm hochgestellt.

Die Bronchialverzweigung stellt sich folgendermassen dar:

Rechts finden wir 14 ½ cm unter der Glottis den nach links, d. h. medialwärts abgehenden kleinen Bronchus für die Nebenlungen, 5 cm tiefer finden wir medialwärts den Abgang des Bronchus für die Mittellunge, sodann setzt sich die Trachea in den Hauptbronchus für die rechte Lunge fort, der nun bald in verschiedene Aeste zerfällt. Links finden wir den Abgang des Bronchus zur Nebenlunge 13 cm unterhalb der Glottis. Gut 5 cm tiefer ist dann der Abgang eines Astes zur Mittellunge festzustellen, zugleich die Fortsetzung der Trachea in den Hauptbronchus der linken Lunge.

Ich habe zum Vergleich die Brustorgane eines etwas grösseren Kalbes untersucht. Hier betrug der Abstand vom Abgang des ersten Bronchus bis zur Teilungsstelle knapp 4 cm. Bedenkt man, dass die Lunge in diesem Falle bedeutend grösser war, so ersieht man das Anormale der Nebenlungenbildung in unserm Falle aus diesem Vergleich.

Auch zeigt der oberste Lungenlappen eines normalen Kalbes engen Zusammenhang mit der rechten Hauptlunge, während in unserm Falle namentlich auf der linken Seite keine Spur von Zusammenhang mehr nachweisbar war, und auch rechts der Zusammenhang mit der Mittellunge nur durch wenige nach abwärts gelegene Läppchen hergestellt wurde, während die Hauptmasse der Nebenlunge sich als langgestreckter Zipfel kranialwärts entwickelt hatte.

Am kompliziertesten war der Herzbefund. In einem gemeinsamen Herzbeutel lag ein Gebilde, das deutlich aus zwei Anlagen bestand, wie die Abbildung ohne weiteres erkennen lässt Ein rechtes, grösseres Herz hing mit einem kleineren linken Herzen zusammen, beide Spitzen waren ungefähr gleich gerichtet. Aus jedem Herz entspringt eine Aorta. Jede Aorta geht in einem Bogen nach hinten, woselbst sich beide Aorten zu einem gemeinsamen mittleren Stamm vereinigen. (s. Abb.)

Die beiden Herzen erscheinen sehr muskulös. Sie sind verbunden durch einen weniger muskulösen Teil, der als Vorhof

imponiert und eine mittlere Vena cava superior erhält. Dieser Vorhofsteil ist mit zwei Herzohren, einem nach links und einem nach rechts schauenden, versehen.

Die innere Organisation des Herzens ist eine sehr komplizierte. Das grössere Herz hat auf den ersten Blick nur einen Ventrikel, von dem natürlich die rechte Aorta abgeht. Der Ventrikel entspricht dem linken Ventrikel dieses Herzens. Vor der Aorta zwischen dieser und dem Vorhof findet sich ein sehr enges arterielles Gefäss, das in einen kleinen Nebenventrikel an der Vorderseite des Herzens führt. Dieser Ventrikel ist gänzlich verschlossen und hat keinerlei Kommunikation weder mit dem Hauptventrikel noch mit dem Vorhof. Da deutliche Semilunarklappen in dem arteriellen Gefäss vorhanden sind, so ist kein Zweifel, dass es sich um die rudimentäre Pulmonalis des Herzens handelt.

Das linksseitige, bedeutend kleinere Herz zeigt eine Scheidung in einen starkwandigen vorderen und einen dünnwandigen hinteren und medialen Ventrikel. Der erstere entspricht dem linken Ventrikel eines normalen Herzens, da er die Aorta hervorgehen lässt, der letztere entspricht einem rechten Ventrikel, doch ist nirgends ein ostium arteriosum dieses Ventrikels nachzuweisen. Die Pulmonalis dieser Seite entsprang vielmehr anscheinend als kleiner Zweig aus der Aorta, soweit wir unter Pulmonalis das die Lunge versorgende Gefäss verstehen, dagegen geht ein grösserer arterieller Stamm aus dem Hauptventrikel des linken Herzens direkt hinter der Aorta hervor, der jedoch nach etwa 2 cm langem Lauf wieder in den Aortenstamm bezw. in den Abgang der Karotiden mündet (s. Abb.).

Da das Präparat nicht injiziert war, so waren die feineren Gefässverhältnisse schwer festzustellen. Der eben erwähnte rechte Ventrikel des kleinen Herzens hatte mit dem linken Ventrikel ein gemeinsames ostium venosum, über das sich eine sehr kompliziert gebaute Klappe ausspannte, die ihre Zusammensetzung aus zwei Klappen (Mitralis-tricuspidalis) noch deutlich erkennen lässt. Der beiden Herzen gemeinsame Vorhof war durch eine Scheidewand in einen vorderen und einen hinteren Teil geteilt. Vom vorderen Teil gelangte man in die beiden schon erwähnten Herzohren, ausserdem zu einem dritten hinter der linken Aorta gelegenen Herzohre. In den vorderen Teil mündete die vena cava superior ein, wie ich schon sagte. Der hintere Teil besitzt ebenfalls ein schön ausgebildetes, an der rechten Aorta gelegenes von hinten sichthares Herzohr und nimmt die vena cava inferior auf. Hierbei ist zu bemerken, dass die vena cava inferior der rechten Seite mit dem Aortenbogen anscheinend verlief, so dass auch hier eine Entwicklungsstörung angenommen werden muss.

Man sieht, der Herzbefund ist ausserordentlich kompliziert. Die Zusammensetzung aus zwei Individualteilen ist klar, dagegen ist es schwer zu sagen, was hier als accidentelle, was als syngenetische Doppelbildung aufgefasst werden soll. Ich glaube, dass der Herzbefund allein durch eine ausgedehnte vergleichende Unter-

suchung von Herzen bei Doppelbildungen aufgeklärt werden könnte, zu der ich jedoch leider keine Zeit gefunden habe.*)

An den grossen Arterien der Aortenbogen habe ich keine Anomalien nachweisen können.

Es folgen nunmehr eine Reihe von Fällen aus der Literatur, die mit dem meinigen eine besondere Aehnlichkeit bezüglich der äusserlich sichtbaren Verdopplung und inneren Organbildung haben.

Fall I.

Brumpt. Dicephalus d. bos indicus. Anomalies viscérales chez un veau bicephale de bos indicus. Bull. de la soc zool. de France. Année 1902. T. XXVII.

Der von Brumpt untersuchte Fall behandelt Köpfe und Brustorgane eines Dicephalus. Es fanden sich zwei völlig getrennte Köpfe mit je einer Trachea und je einem Oesophagus. Im Brustkorb waren drei Lungen, von denen die mittlere aus der Verschmelzung der beiden andern hervorgegangen war. Dieser Lungenbefund zeigt grosse Aehnlichkeit mit meinem Fall, bei dem jedoch die Mittellunge nur mit der linken Hauptlunge in Beziehung steht. Es fand sich ferner auch hier eine doppelte Herzanlage. Abweichend war die Gefässversorgung; nur aus dem linken Herzen entsprang ein grosser Gefässtamm (Aorta), welcher den rechten Kopf mitversorgte, und zwar entstammten die rechtsseitigen Kopfgefässe einer Abzweigung der oben erwähnten linksseitigen Aorta.

Fall II.

Lesbre et Forgeot. Journal d'Anat. et Physiologie. Année 1903

Zwei weitere Fälle entstammen dem französischen Werke von Lesbre et Forgeot. Der erste Fall betrifft ein Kalb, dessen Verdopplung dem äussern Anschein nach nur Kopf und Hals betraf. Bei näherer Untersuchung fand sich jedoch eine weitgehende doppelte Anlage der Wirbelsäule. Die Wirbelsäulen waren getrennt, lagen parallel nebeneinander und zeigen entsprechend den zwei Köpfen und Schwänzen eine vordere und hintere Divergenz. Die Anordnung der Nackenmuskulatur bot mit meinem Fall eine grosse Aehnlichkeit. Auch hier gingen die getrennt verlaufenden Muskeln in den medialen Partien in einander über. Abweichend war die weitgehende doppelte Anlage der Rückenmuskulatur.

Ferner fand sich ein grosser, rechtsseitiger Zwerchfelldefekt mit je zwei übereinanderliegenden Oeffnungen im Diaphragma für oesophagi und venae cavae. Aehnlichkeiten wiesen auf die beiden in einem Herzbeutel gelegenen Herzen, das doppelte Aortensystem und der Respirations-Traktus. Es fanden sich neben zwei seitlichen Lungen noch zwei mediane, die der Wirbelsäule anlagen. In diesem Falle waren auch einige Bauchorgane doppelt angelegt. Es fanden sich doppelte Magen und überzählige Leberlappen.

---

*) Bezüglich der Herzmissbildungen verweise ich auf die Arbeit Herxheimers in Schwalbe: Morphologie der Missbildungen III.

Fall III.

Dieselben Autoren veröffentlichten einen zweiten Fall. Es handelte sich um ein weibliches Kalb, bei dem die Verdoppelung bis zum zweiten Brustwirbel ging. Die Wirbelsäule wies eine starke Verkrümmung auf, ausserdem fand sich eine spina bifida vom zehnten Rückenwirbel bis zum sechsten Lendenwirbel reichend. Fast analog mit meinem Fall war die doppelt angelegte Muskulatur der „région cervico-céphalique". Auch hier inserierten die Muskeln an gemeinsamer Sehnenplatte. Es fanden sich zwei Schlünde, zwei oesophagi bis zum Zwerchfell, von da ab bis zum Magen einfach, ferner zwei Kehlköpfe, zwei Tracheen und zwei Paar Lungen. Die Lungen waren verschieden stark entwickelt; während die rechte Lunge der linken und rechten Seite gut entwickelt war, war die linke Lunge der rechten und linken Seite nur rudimentär angelegt. Einige Abweichungen fanden sich im Zirkulationsapparat, wie ja gerade diese Anlage die meisten Verschiedenheiten zulässt. Auf den ersten Blick war nur ein grosses Herz sichtbar, aber bei der genauen Untersuchung fand sich interessanter Weise noch ein zweites rudimentäres, rundliches, wallnussgrosses Gebilde links an der Basis des Hauptherzens. Das Hauptherz entsandte eine Lungenarterie und eine Aorta und gehörte zum rechtsseitigen Tier. Das rudimentäre Gebilde war ein kleiner Hohlraum, aus dem ein Gefäss zu den Lungen und eine Aorta deutlich abging. Die Aorta des rudimentären Herzens stand durch drei Anastamosen mit der Lungenarterie des grossen Herzens in Verbindung.

Fall IV.

Gurlt. Lehrbuch der pathologischen Anatomie der Haustiere.

Die nächsten Fälle entstammen dem Werke von Gurlt. Der erste hierher gehörige Fall wurde von Meckel beschrieben. Die Duplizität der Köpfe ging bis zum atlas. Die inneren Organe waren meist einfach angelegt. Es fanden sich getrennte Zungen, Zungenbeine, Kehl- und Schlundköpfe. Die Trachea war nur im oberen Drittel doppelt angelegt. Der Lungenbefund war normal. Es fand sich nur ein grosses, viereckiges Herz; demselben entsprangen zwei Aorten; die rechte vordere Aorta teilte sich in zwei Stämme (carotis und subclavia dextra). Die linke Aorta teilte sich in drei Stämme, und zwar bildete sie zunächst eine Anastomose zur rechten Aorta, eine vordere linke Gefässabzweigung, die sich ihrerseits in die carotis und subclavia sinistra teilte, und als dritten Stamm eine hintere linke Aorta.

Fall V.

Ein zweiter Fall wurde von C. F. Wolff beschrieben. Die Verdoppelung der Wirbelsäulen ging bis zum dritten Rückenwirbel. Die Wirbelsäule wies eine Kyphoskoliose auf. Es fanden sich zwei Luftröhren, die zu drei gesonderten Lungen sich verzweigten. Die

linke Lunge bestand aus zwei Lappen, die Mittellunge aus drei und die rechte aus vier Lappen. Die mittlere Lunge stand mit der rechten und linken Trachea durch je einen Ast in Verbindung. Trotz der weitgehenden Verdoppelung des Skeletts fand sich hier im Gegensatz zu den sonstigen Befunden nur eine einfache Herzanlage. Das Herz war zwar vergrössert, aber weder in Struktur noch Gefässversorgung fanden sich Abnormitäten.

Fall VI.

Besondere Aehnlichkeit mit meinem Fall weisen die drei folgenden Befunde auf. Als erster Fall der von Barkow beschriebene Dicephalus subbicollis. Leider fehlte hier die Beschreibung der Lungen und des Herzens. Die Verdoppelung ging bis zum dritten Halswirbel. Doppelt angelegt waren Zunge, Kehlkopf, Schlundkopf. Der Schlund war bis unter den dritten Halswirbel doppelt, alsdann einfach, aber sehr weit. Die Trachea ging doppelt bis in die Brusthöhle hinab, sodass man eine mehrfache Lungenanlage annehmen kann. Als abweichende Besonderheit fand sich folgendes: Beide Kehlköpfe sowie beide Luftröhren waren hinten gespalten und bildeten mit dem oberen Schlundkopf und Schlundrand eine gemeinschaftliche Höhle. Von der Vereinigungsstelle beider Schlünde ab war jede Luftröhre geschlossen und ebenso der einfache Schlund.

Fall VII.

Bei dem von Faust beschriebenen Falle reicht die Verdoppelung bis zum siebenten Halswirbel. Demnach waren die Halsorgane doppelt angelegt. Der Herzbeutel barg zwei Herzen, die an der Basis verschmolzen waren. Jedes Herz hatte zwei Kammern, es fanden sich aber nur drei Herzohren. Die Kommunikation beider Herzen stellte ein gemeinsamer Vorhof dar. Derselbe mündete in die rechte Kammer des linken Herzens und in die linke Kammer des rechten Herzens. Die Zirkulation war sehr kompliziert; die vena cava inferior teilte sich in zwei Stämme; der linke mündete in den gemeinschaftlichen Vorhof, nachdem er vorher die Lungenvenen aufgenommen hatte. Der rechte Stamm ergoss sein Blut in den rechten Vorhof des rechten Herzens; hier mündete auch die vena cava superior. Eine genaue Beschreibung des Arteriensystems fehlt, wahrscheinlich waren sowohl aorta ascendens wie aorta descendens doppelt angelegt.

Fall VIII.

Als letzter Fall sei der von einem unbekannten Autor beschriebene angeführt. Die Verdoppelung erstreckte sich hier bis zum zweiten Halswirbel. Der Fall ist dem meinigen deshalb ähnlich, weil sich hier gleichfalls eine hochgradige Deformität der Wirbelsäule fand, die eine S-förmige Kyphoskoliose bildete. Doppelt angelegt waren Kehlkopf und Trachea. Ausser den normalen

Lungen fand sich eine dritte rudimentäre Lunge in der Höhe der Tracheenvereinigung vor dem Herzen gelagert. Jede Luftröhre versorgte diese Lunge mit einem Ast. Auch hier war die Herzanlage doppelt. Die Herzen, bis auf die Spitzen innig verschmolzen, hatten nur drei Herzohren. Das rechte Herz besass nur eine dickwandige Kammer, das linke Herz wies eine Kammer und Vorkammer auf. Die Kommunikation beider Herzen bildete wiederum eine grosse Oeffnung in der Art eines gemeinsamen Vorhofes. Aus dem rechten Herzen entsprang die rechte Aorta, welche sich bald nach links wandte und sich mit der Aorta des linken Herzens vereinte. Sämtliche Lungenvenen mündeten in die Vorkammer des linken Herzens.

Zur leichteren Uebersicht habe ich eine Tabelle angefügt, die in Kürze die wichtigsten Punkte darstellt und rasch einen übersichtlichen Vergleich gestattet. Im allgemeinen fand sich, dass, je weiter die Skelettverdoppelung reichte, um so weiter auch die doppelte Anlage der inneren Organe nachzuweisen war.

Zusammenfassend können wir sagen, nachdem wir nunmehr auch einen Vergleich mit ähnlichen Fällen der Literatur haben eintreten lassen, dass in unserem Fall eine duplicitas anterior vorliegt, bei welcher eine Reihe von Missbildungen des Vorderteils sich konstatieren lässt.

Ich möchte nun noch zwei Fragen besprechen, zuerst die Frage: Welche der festgestellten Missbildungen lassen sich mit der Hauptmissbildung, wenn ich es einmal kurz so bezeichnen darf, in unmittelbaren Zusammenhang bringen; zweitens möchte ich zeigen, dass die vorliegende Missbildung ausser mit der duplicitas parallela auch Verwandschaft, d. h. morphologische Beziehungen zur duplicitas perpendicularis und aequilibris besitzt.

Die erste der beiden aufgeworfenen Fragen kann auch so formuliert werden, dass eine Entscheidung zu suchen ist, welche der besonderen Missbildungen als akzidentell, welche als syngenetisch zu betrachten sind.

Gerade für die Doppelbildungen ist die eben erwähnte Bezeichnung eingeführt worden. Wenn wir z. B. bei dem Cephalothoracopagus monosymetros eine Zyklopie oder eine Synotie finden, so handelt es sich um eine syngenetische Missbildung, d. h. wir haben Grund anzunehmen, dass die erwähnte Missbildung mit der Doppelbildung in ursächlichem Zusammenhang steht. Eine Akranie dagegen bei einem Ischiopagus wäre eine akzidentelle Missbildung. Es ist eine durch mannigfache Erfahrung bestätigte Regel, dass auch akzidentelle Missbildungen bei Doppelbildungen recht häufig sind. Haben wir dagegen eine Missbildung an einer Doppelbildung als syngenetisch erkannt, so erlaubt diese Feststellung eventuell einen Rückschluss auf die formale Genese, und gerade unter diesem Gesichtspunkt ist es wichtig, die einzelnen festgestellten Missbildungen nach den beiden Klassen zu sondern.

	Skelett	Muskulatur	Halsorgane	Lungen	Herz	Gr. Gefässe	Bauchorgane
Mein Fall	Halswirbelsäule doppelt bis zum 5. Halswirbel, Kyphoskoliose sämtlicher Brustwirbel	Hals- und Nackenmuskulatur doppelt angelegt	Trachea, Oesophagus 2 2	2 normale Lungen 1 Mittellunge 2 Nebenlungen	2 Herzen 3 Herzohren	2 Aorten	Linksseitiger Zwerchfelldefekt
Fall I	—	—	2 2	2 normale Lungen 1 Mittellunge	2 Herzen	Nur 1 linke Aorta	—
Fall II	2 parallele Wirbelsäulen mit kapitaler u. kaudaler Divergenz	Nacken- u. Rückenmuskulatur doppelt angelegt	2 2	2 Paar Lungen	2 Herzen	—	Rechtsseitiger Zwerchfelldefekt 2 Magen
Fall III	Hals- und Brustwirbelsäule doppelt bis 2. Brustwirbel	Nackenmuskeln doppelt	2 2	2 Paar Lungen	1 grosses Herz 1 rudimentäres Herz	—	—
Fall IV	Halswirbelsäule doppelt bis zum Atlas	—	Zunge, Kehlkopf doppelt, Trachea im oberen Drittel doppelt	2 Lungen	1 grosses viereckiges Herz	2 Aorten mit kompliziertem System	—
Fall V	Halswirbelsäule doppelt, Rückenwirbelsäule doppelt bis 3. Wirbel	—	2 2	2 normale Lungen 1 Mittellunge	Einfache Herzanlage	—	—
Fall VI	—	—	2 Zungen, 2 Kehlköpfe, 2 Tracheen, gemeinsame Höhle der gespaltenen Trachea u. Pharynx	2 Paar Lungen (?)	—	—	—
Fall VII	Halswirbelsäule doppelt bis 7. Halswirbel	—	Wahrscheinlich doppelt angelegte Halsorgane	—	2 Herzen	2 venae cavae	—
Fall VIII	Halswirbelsäule doppelt bis 2. Halswirbel, S-förmige Kyphoskoliose	—	2 Kehlköpfe 2 Tracheen	2 normale Lungen 1 rudimentäre Lunge	2 Herzen	2 Aorten	—

Als syngenetische Missbildungen können unwidersprochen für unsere Doppelbildung angenommen werden die Verdoppelungen, die wir an Kopf, Hals und Wirbelsäule konstatieren, ferner die Verdoppelung des Herzens, der Trachea, der Oesophagi. Auch ist sicher eine syngenetische Missbildung die Mittellunge, welche wir beschrieben haben. Diese Organisation stimmt durchaus mit der Organisation ähnlicher Fälle überein, wie unser Literaturüberblick beweist. Dagegen können die Nebenlungen nur sehr schwer mit der Entstehung der Doppelbildung in Zusammenhang gebracht werden, denn wir haben ja bereits in der Mittellunge den Ausdruck für die beiden medialen Lungen der Individualteile zu sehen, und normaler Weise, wenn hier der Ausdruck gestattet ist, dürften ausser der Mittellunge und den beiden äusseren Lungen keine weiteren Lungen vorhanden sein.

Die Nebenlungen sind durchaus so aufzufassen, wie Nebenlungen in einem Einzelindividuum, es hat also ihre Bildung mit einer Doppelbildung an sich nichts zu tun. Wir müssen die Nebenlungen als akzidentelle Missbildung bezeichnen. Gerade also im Respirationstraktus haben wir hier ein interessantes Beispiel für das Nebeneinanderbestehen von syngenetischen und akzidentellen Missbildungen. Auch der Zwerchfelldefekt kann nicht ohne weiteres als syngenetische Missbildung aufgefasst werden. Wir finden bei ähnlichen Doppelbildungen oft genug keinen Zwerchfelldefekt. Es ist derselbe vielmehr in gleicher Weise zu beurteilen, wie Zwerchfelldefekte bei Einzelmissbildungen. Die Genese derselben zu besprechen, muss ich mir natürlich hier versagen. Ich verweise auf die Arbeiten von Thoma, Lacher, E. Schwalbe, Grosser, v. Gössnitz u. a.

Am schwierigsten ist in dem Punkt akzidenteller oder syngenetischer Missbildung die Kyphoskoliose zu beurteilen. Gehen wir vom rein vergleichenden Gesichtspunkte aus, so finden wir, dass bei ähnlichen Missbildungen Kyphoskoliose oft genug fehlt, und wir werden daher geneigt sein, auch die Kyphoskoliose zu den akzidentellen Missbildungen zu rechnen. Immerhin ist darauf hinzuweisen, dass die eigentümliche Verschiebung, die die getrennten Teile der Wirbelsäule gegeneinander erlitten zu haben scheinen, auch noch anderen Gedanken Raum gibt. Wenn wir eine Verwachsung von zwei Individualteilen annehmen müssten, so würde mit einer solchen Verwachsung diese Kyphoskoliose in Zusammenhang gebracht werden können. Nun weisen freilich alle Befunde bei der Duplicitas anterior, soweit dieselbe als Unterabteilung der Duplicitas parallela anzusehen ist, darauf hin, dass die formale Genese als unvollkommene Sonderung betrachtet werden muss, dass Verwachsungsvorgänge nicht in Betracht kommen. Wir werden aber sofort sehen, dass morphologisch auch eine Verwandschaft mit der Gruppe der Thoracopagen gefunden werden kann, und in der formalen Genese der Thoracopagen kommen sicherlich auch Verwachsungsvorgänge in Betracht. Da jedoch der Schluss von

der Morphologie auf die formale Genese immerhin mancherlei Unsicherheiten aufweist, auch zweifellos es viel ungezwungener ist, unsere vorliegende Missbildung als Duplicitas parallela einzugliedern, als der Duplicitas perpendicularis, so möchte ich den soeben ausgesprochenen Gedanken nur angedeutet haben, ohne damit die Ansicht erschüttern zu wollen, dass die Annahme einer akzidentellen Missbildung auch der Kyphoskoliose das bei weitem Wahrscheinlichere ist. Zudem wäre eine genauere Untersuchung des Skeletts, die nicht tunlich war, notwendig gewesen, um die Ursache der Kyphoskoliose genauer festzustellen.

Ich fasse zusammen. Neben den syngenetischen Missbildungen finden sich auch in unserem Falle eine Reihe akzidenteller Missbildungen. In erster Linie die Nebenlungen, ferner der Zwerchfelldefekt und höchst wahrscheinlich auch die Kyphoskoliose.

Ich komme nunmehr zu der zweiten von mir noch aufgeworfenen Frage, inwiefern es möglich ist, unsere vorliegende Missbildung auch von der Duplicitas perpendicularis und aequilibris abzuleiten. Die Ableitung von der Duplicitas parallela dürfte unwidersprochen bleiben. Ich halte nun dafür, dass es für das Verständnis des ganzen Systems der Missbildungen vorteilhaft ist, an einem bestimmten Beispiel die verschiedenen Möglichkeiten der Ableitung durchzugehen.

Wenn wir zunächst die Organisation des Thorax für sich betrachten, so ist leicht festzustellen, dass hier weitgehende Aehnlichkeiten mit manchen Formen des Thoracopagus monosymmetros vorhanden sind. Denken wir uns nach den Schwalbeschen Ausführungen die eine sekundäre Vorderseite immer mehr verkleinert, defekt, so kommen wir zu Formen, bei welchen wir auf der defekten sekundären Vorderseite nur eine Lunge finden, die der Mittellunge unseres Falles morphologisch entsprechen würde. Dazu kommt, dass in solchen Fällen von Thoracopagus monosymmetros die Achse der Individualteile einander genähert erscheint, und die Medianebenen der Symmetrieebene sich ebenfalls nähern, sodass tatsächlich für die Organisation des Thorax eine weitgehende Aehnlichkeit von Thoracopagus und unserm vorliegenden Fall von Duplicitas anterior zustande kommen kann. Freilich ist nun ein fundamentaler Unterschied dadurch gegeben, dass bekanntlich beim Thoracopagus die Achsen vollständig doppelt sind, und dass unterhalb des Nabels ein Zusammenhang der Individualteile nicht existiert, vielmehr hier die Individualteile gesondert erscheinen, da nun aber findet sich die Anknüpfung im sogenannten Ileothoracopagus. Beim Ileothoracopagus haben wir einen supra- und infraumbilicalen Zusammenhang. Haben wir es nun mit einem Ileothoracopagus monosymmetros zu tun, wie ihn z. B. die Abbildung 276 in Schwalbes Werk darstellt, so ist nur noch nötig, anzunehmen, dass der Ausfall an der defekten sekundären Vorderseite ein weitergehender ist, sodass die dort befindlichen Extremitäten fortfallen, um zu Formen der Duplicitas

anterior zu gelangen. So sehen wir die Anknüpfung auch unseres Falles an die Duplicitas perpendicularis. Ich betone hierbei, dass es sich zunächst um eine rein morphologische, durch Vergleichung gewonnene Anknüpfung handelt und ich der Erörterung der Genese fern bleiben möchte.

Der Ileothoracopagus bildet nun auch die Uebergangsform von der Duplicitas aequilibris zu dem Ischiopagus. Stellen wir uns einen Ischiopagus monosymmetros vor und verschieben wir alsdann die Individualteile nach aufwärts gegen die wagerecht liegende Symmetrieebene, so gelangen wir zum Ileothoracopagus. Tatsächlich gibt es manche Formen, bei welchen man zweifelhaft sein darf, ob man sie lieber dem Ischiopagus oder dem Ileothoracopagus angliedert. Durch den Ileothoracopagus ist sodann wieder die Vermittlung mit unserer Duplicitas anterior gegeben.

So darf ich als Schluss dieses Abschnittes darauf zurückkommen, dass das System der Missbildung gewisse willkürliche Abgrenzungen vornimmt und vornehmen muss. Immerhin glaube ich, dass das von Schwalbe aufgestellte System noch am meisten den wissenschaftlichen und praktischen Anforderungen der Teratologie Genüge tut.

Zum Schluss erlaube ich mir, Herrn Dr. Zimmermann für die Hilfe bei dieser Arbeit verbindlichen Dank auszusprechen, ebenso danke ich Herrn Professor Schwalbe für die Ueberweisung des Themas und die geleistete Hilfe.

Lebenslauf.

Ich wurde am 7. November 1885 als Sohn des Arztes Dr. E. Lenz zu Hamburg geboren. Ich machte im Jahre 1904 zu Wittenberg am Melanchthon-Gymnasium das Abiturienten-Examen, studierte in Erlangen, Leipzig und Rostock, woselbst ich am 4. Januar 1910 das medizinische Staatsexamen beendete.